

ARTICLE. POINT SUR LA SITUATION EPIDEMIOLOGIQUE DU SYNDROME HSMI CHEZ LES SALMONIDES EN FRANCE

(1) Laurent Bigarré, (2) Pierre-Marie Boitard, (3) Sophie Labrut, (2) Matthieu Jamin

(1) Anses, Laboratoire national de référence des maladies des poissons, laboratoire de Ploufragan-Plouzané, Plouzané, France

(2) Fili@vet, Saint-Martin-Des Champs, France

(3) Oniris, laboratoire d'histopathologie animale, Unité, Nantes, France

Auteur correspondant : laurent.bigarre@anses.fr

Résumé

Depuis 2014, plusieurs cas de pathologies apparentées au syndrome HSMI (inflammation du cœur et du muscle squelettique) ont été signalés sur des salmonidés en France. Chaque cas a été associé à la présence de piscine orthoreovirus (PRV), agent infectieux reconnu comme la cause de cette pathologie devenue de première importance dans les élevages de saumon atlantique en Norvège.

Mots clés : salmonidés, truite, pathologie cardiaque, Piscine orthoreovirus

Abstract

Title : Epidemiological situation of HSMI syndrome on salmonids in France

Since 2014, several cases related to HSMI (heart and skeletal muscle inflammation) were detected on salmonids in France. Each case was associated with Piscine orthoreovirus (PRV), which is the causal agent of what has become a major pathology affecting Atlantic salmon in Norway.

Keywords: salmonids, trout, cardiac pathology, Piscine orthoreovirus

Depuis quelques années, une nouvelle pathologie affecte certaines cohortes de salmonidés en France : l'inflammation du cœur et du muscle squelettique (HSMI pour Heart and Skeletal Muscle Inflammation). En Norvège, ce syndrome cardiaque est devenu l'une des causes majeures de morbidité et mortalité chez les saumons en élevage (Hjeltnes et al., 2017). Initialement décrit aux Etats-Unis dans les années 80 sous un autre nom (Erythrocytic Inclusion Body Syndrome), ce syndrome est désormais identifié dans plusieurs pays produisant des salmonidés : Chili, Royaume-Uni, Canada. Le HSMI est associé à des virus du genre Piscine orthoreovirus (PRV), qui inclut au moins trois espèces virales (PRV1-3). Si le PRV2 n'a été trouvé jusqu'à présent qu'au Japon, les PRV1 et PRV3 sont prévalents dans les autres pays mentionnés ci-dessus.

Les PRV ont un génome segmenté, composé de 10 ARN (L1, L2, L3, M1, M2, M3, S1, S2, S3, S4) (Bohle et al., 2018; Palacios et al., 2010; Takano et al., 2016). Ces virus ont un tropisme pour le cœur et les érythrocytes. Le sérum est donc un fluide de choix pour le diagnostic non létal, par PCR. En cas de morbidité forte ou mortalité, le cœur peut être prélevé pour analyse, soit par PCR, soit par histologie (les virus ne sont pas cultivables *in vitro*). A ce jour, le gène S1, codant pour l'une des trois protéines de capsid du PRV, est le plus utilisé pour les études phylogénétiques.

En France, le premier cas de HSMI a été identifié en 2014 chez des saumons Atlantique (*Salmo salar*) élevés en mer. La mortalité était assez forte (supérieure à 30 %). La présence de PRV a alors été démontrée par un test de diagnostic réalisé par un laboratoire Irlandais. Le génotype n'a pas été précisé mais la positivité avec le test utilisé suggérait un PRV1 (Palacios et al., 2010). L'année suivante, c'est sur un tout autre site que des mortalités inhabituelles ont touché une cohorte de truites fario (*Salmo trutta*) d'élevage en eau de rivière. Des lésions de péricardite ont été observées sur plusieurs poissons tandis que le tissu graisseux présentait des hémorragies pétéchiales inhabituelles (fig. 1). Compte tenu d'une clinique proche de celle d'une affection bactérienne couramment rencontrée dans cet élevage, un traitement antibiotique de première intention a été mis en place, mais s'est avéré inefficace. Peu après, une infection bactérienne s'est déclenchée, associée à une hausse de la mortalité. Un deuxième traitement antibiotique a été appliqué, mais s'est montré sans effet pour réduire la mortalité. Finalement, un échantillon a été envoyé au LNR des maladies des poissons qui a mis en évidence la présence du PRV3 par PCR conventionnelle et séquençage. Des analyses histo-pathologiques ont été réalisées en parallèle afin de préciser la nature des lésions et exclure d'éventuelles autres causes.

Par la suite, en 2016, 2017 et 2018, cinq autres cas de HSMI, tous associés à un PRV, ont été recensés (Tableau 1). Parmi ces cas, quatre ont été constatés sur les deux mêmes sites géographiques que précédemment, avec toutefois un nouvel hôte affecté par le PRV3 : la truite arc-en-ciel (*Oncorhynchus mykiss*). Pour les saumons en mer affectés en 2016, le génotype viral a été précisé par séquençage. Il s'agissait bien d'un PRV1 comme suspecté dès 2014, plus précisément du génogroupe 1b. Un cinquième épisode a été recensé plus récemment (fin 2017), affectant une cohorte de quelques dizaines de saumons sauvages. Quelques mois après leur capture dans deux fleuves et leur stabulation à des fins de reproduction pour repeuplement, quelques animaux ont

déclenché la maladie. La présence de PRV a été confirmée, mais c'est le génotype 1a qui a cette fois été identifié, différenciant cette souche du génogroupe 1b trouvé sur saumon d'élevage.

Au total, c'est donc trois espèces de salmonidés qui ont été affectées par le HSMI, sur trois sites différents sur le territoire. A chaque épisode, le virus PRV a été trouvé : le PRV1a sur saumon atlantique sauvage, le PRV1b sur saumon atlantique d'élevage, et le PRV3 sur truites arc-en-ciel et fario (Figure 2). Ces trois génotypes viraux suggèrent des origines virales différentes pour les différents épisodes de HSMI. Chaque génotype viral identifié en France partage une quasi-identité nucléique avec des génotypes décrits dans d'autres pays, suggérant des échanges internationaux.

Il est important de mentionner que le virus PRV est très prévalent en Norvège et dans d'autres zones salmonicoles, mais n'est pas toujours associé à une pathologie clinique. En d'autres termes, le PRV est indispensable, mais pas toujours suffisant pour déclencher un état pathologique (Wessel et al., 2017). Il est envisagé que d'autres facteurs de stress interviennent pour déclencher le HSMI. Pour la situation en France, il serait important de savoir si le virus est enzootique ou encore restreint à certains sites. Une étude épidémiologique permettrait de faire le point sur le risque associé au HSMI. A cette fin, des outils de diagnostic performants restent à développer pour les deux espèces virales déjà identifiées sur le territoire. Ces outils permettraient des études de prévalence sur des sites de production choisis et une analyse de la gamme d'hôte de chacune des deux espèces virales.

REFERENCES BIBLIOGRAPHIQUES

- Bohle, H., Bustos, P., Leiva, L., Grothusen, H., Navas, E., Sandoval, A., Bustamante, F., Montecinos, K., Gaete, A., Mancilla, M., 2018. First Complete Genome Sequence of Piscine Orthoreovirus Variant 3 Infecting Coho Salmon (*Oncorhynchus kisutch*) Farmed in Southern Chile. *Genome Announc.* Jun 14;6(24) doi: 10.1128/genomeA.00484-18
- Hjeltnes, B.K., Borno, G., Jansen, M.D., Haukaas, A., Walde, C.S. 2017. The Health Situation in Norwegian Aquaculture 2016 (Norwegian Veterinary Institute) www.vetinst.no/fiskehelserapporten/Fiskehelserapporten
- Palacios, G., Lovoll, M., Tengs, T., Hornig, M., Hutchison, S., Hui, J., Kongtorp, R.T., Savji, N., Bussetti, A.V., Solovyov, A., Kristoffersen, A.B., Celone, C., Street, C., Trifonov, V., Hirschberg, D.L., Rabadan, R., Egholm, M., Rimstad, E., Lipkin, W.I., 2010. Heart and skeletal muscle inflammation of farmed salmon is associated with infection with a novel reovirus. *PLoS One* 5, e11487.
- Takano, T., Nawata, A., Sakai, T., Matsuyama, T., Ito, T., Kurita, J., Terashima, S., Yasuike, M., Nakamura, Y., Fujiwara, A., Kumagai, A., Nakayasu, C., 2016. Full-Genome Sequencing and Confirmation of the Causative Agent of Erythrocytic Inclusion Body Syndrome in Coho Salmon Identifies a New Type of Piscine Orthoreovirus. *PLoS One* 11, e0165424.
- Wessel, O., Braaen, S., Alarcon, M., Haatveit, H., Roos, N., Markussen, T., Tengs, T., Dahle, M.K., Rimstad, E., 2017. Infection with purified Piscine orthoreovirus demonstrates a causal relationship with heart and skeletal muscle inflammation in Atlantic salmon. *PLoS One* 12, e0183781.

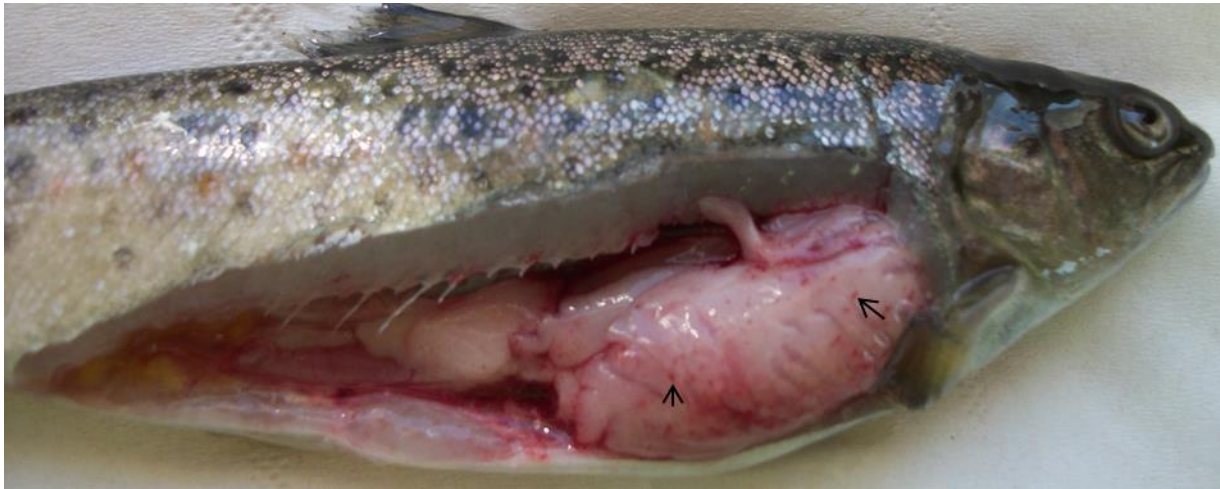

Figure 1. Truite fario avec symptômes de HSMI. Noter les hémorragies sur le tissu graisseux (flèches).

Année de diagnostic (HSMI et test PRV)	Espèce hôte	Origine	Génotype
2014	<i>Salmo salar</i>	Elevage	nd
2015	<i>Salmo trutta</i>	Elevage	PRV3
2016	<i>Salmo salar</i>	Elevage	PRV1b
2017	<i>Salmo salar</i>	Elevage	nd
2017	<i>Salmo salar</i>	Sauvage (stabilisé)	PRV1a
2017	<i>Oncorhynchus mykiss</i>	Elevage	PRV3
2018	<i>Oncorhynchus mykiss</i>	Elevage	nd

Tableau 1. Données épidémiologiques liées aux cas de HSMI en France. nd, non déterminé.

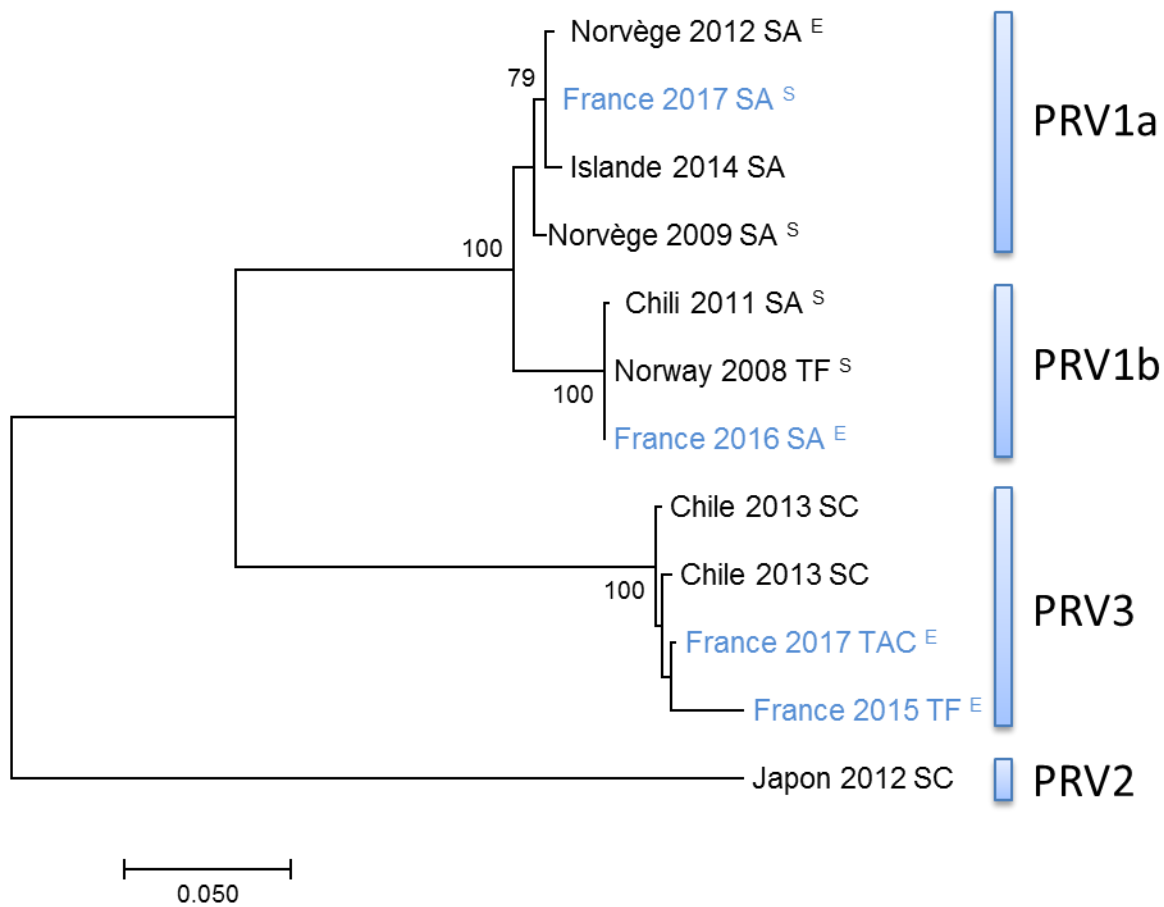


Figure 2. Parenté phylogénique des séquences partielles des gènes S1 de PRV d'origines diverses. La méthode utilisée est le maximum de vraisemblance à partir des valeurs de bootstrap (x1000 et précisées si > 75). TF, truite fario; SC saumon coho; TAC, truite arc-en-ciel; SA saumon atlantique; ^E, élevage; ^S, sauvage.